FACULTE DE MEDECINE DE PARIS

Année 1924 N°

THESE

PQUR

LE DOCTORAT EN MEDECINE

(DIPLOME D'ETAT)

PRESENTEE PAR

EUGENE-MARIE DEMOUY

Né à LAGNY (Seine-et-Marne), le 11 septembre 1883.

# TUBERCULOSE CONGLOMÉRÉE DE LA CHOROIDE DANS LA RÉGION PAPILLAIRE

*Président :* M. DE LAPERSONNE, *Professeur.*

PARIS

« *LA LINO-GENERALE* »

123, Rue St-Maur.

1924

# FACULTE DE MEDECINE DE PARIS

| | |
|---|---|
| DOYEN | M. ROGER |
| PROFESSEURS | MM. |
| Anatomie | NICOLAS |
| Anatomie médico-chirurgicale | CUNEO |
| Physiologie | CH. RICHET |
| Physique médicale | ANDRÉ BROCA |
| Chimie organique et chimie générale | DESGREZ |
| Bactériologie | BEZANÇON |
| Parasitologie et Histoire naturelle médicale | BRUMPT |
| Pathologie et Thérapeutique générale | MARCEL LABBE |
| Pathologie médicale | RENON |
| Pathologie chirurgicale | LECENE |
| Anatomie pathologique | LETULLE |
| Histologie | PRENANT |
| Pharmacologie et matière médicale | RICHAUD |
| Thérapeutique | CARNOT |
| Hygiène | LÉON BERNARD |
| Médecine légale | BALTHAZARD |
| Histoire de la médecine et de la chirurgie | MENETRIER |
| Pathologie expérimentale et comparée | ROGER |
| Clinique médicale | ACHARD<br>WIDAL<br>GILBERT<br>CHAUFFARD |
| Hygiène et clinique de la 1re enfance | MARFAN |
| Clinique des maladies des enfants | NOBECOURT |
| Clinique des maladies mentales et des maladies de l'encéphale | JEANSELME |
| Clinique des maladies cutanées et syphilitiques | CLAUDE |
| Clinique des maladies du système nerveux | PIERRE MARIE |
| Clinique des maladies contagieuses | TEISSIER |
| Clinique chirurgicale | DELBET<br>LEJARS<br>HARTMANN<br>GOSSET |
| Clinique ophtalmologique | DE LAPERSONNE |
| Clinique des maladies des voies urinaires | LEGUEU |
| Clinique d'accouchement | BRINDEAU<br>JEANNIN<br>COUVELAIRE |
| Clinique gynécologique | J. L. FAURE |
| Clinique chirurgicale infantile | AUGUSTE BROCA |
| Clinique thérapeutique | VAQUEZ |
| Clinique oto-rhino-laryngologique | SEBILEAU |
| Clinique thérapeutique chirurgicale | DUVAL |
| Clinique propedeutique | SERGENT |

## AGREGES EN EXERCICE

MM.

| | | |
|---|---|---|
| ABRAMI | GOUGEROT | MATHIEU |
| ALGLAVE | GREGOIRE | METZGER |
| BASSET | GUENIOT | MOCQUOT |
| BAUDOIN | GUILLAIN | MULON |
| BLANCHETIERE | HEITZ-BOYER | OKINCZYC |
| BRANCA | JOYEUX | PHILIBERT |
| CAMUS | LABBE (HENRI) | RATHERY |
| CHAMPY | LAIGNEL-LAVASTINE | RETTERER |
| CHEVASSU | LANGLOIS | RIBIERRE |
| CHIRAY | LARDENNOIS | ROUSSY |
| CLERC | LE LORIER | ROUVIERE |
| DEBRE | LEMIERRE | SCHWARTZ (A.) |
| DESMAREST | LEQUEUX | TANON |
| DUVOIR | LEREBOULLET | TERRIEN |
| FIESSINGER | LERI | TIFFENEAU |
| GARNIER | LEVY-SOLAL | VILLARET |

*Par délibération en date du 9 décembre 1798, l'Ecole a arrêté que les opinions émises dans les dissertations qui lui seront présentées doivent être considérées comme propres à leurs auteurs, et qu'elle n'entend leur donner aucune approbation ni improbation.*

A LA MEMOIRE DE MON PERE

A MA MERE

A MES PARENTS

A MES AMIS

A MES MAITRES DANS LES HOPITAUX

A MONSIEUR LE DOCTEUR OPIN
*Ophtalmologiste de l'Hôtel-Dieu de Toulon*
*Membre correspondant de la Société d'Ophtalmologie*
qui nous a inspiré cette thèse et qui
en a dirigé l'exécution.

A MONSIEUR LE PROFESSEUR DE LAPERSONNE

*Professeur de clinique ophtalmologique à la Faculté de Paris, Membre de l'Académie de Médecine, Commandeur de la Légion d'honneur*

qui nous a fait l'honneur d'accepter la présidence de cette thèse.

A MON JURY DE THESE

# INTRODUCTION

Nous avons pu observer à l'hôpital civil de Toulon, un cas de tumeur de la région papillaire, sans aucun trouble des milieux transparents de l'œil, sans aucune participation de l'iris ou des parties antérieures de la choroïde.

Cette lésion a fait son apparition à la période ultime d'une cachexie tuberculeuse, chez un malade du Dr Deville dans le service duquel nous étions interne.

Après le décès du malade, la pièce fut prélevée et le Dr Opin voulut bien en faire l'examen microscopique complet.

Le diagnostic porté précédemment fut confirmé. Nous étions en présence d'une tuberculose conglomérée de la choroïde, dans sa région péripapillaire, et qui enserrait le nerf optique au niveau de sa lame criblée.

Il s'agissait là d'un cas extrêmement rare. Il nous a paru intéressant, à cette occasion, de rechercher les cas analogues de tuberculose de la choroïde avec envahissement de la papille.

Nous nous bornerons à l'étude de la tuberculose de la région papillaire, laissant de côté les cas beaucoup plus nombreux et bien mieux connus de tuberculose conglomérée de la choroïde.

Comme nous l'avons dit, la lésion observée par nous était localisée uniquement à la papille.

L'examen microscopique nous a montré l'intégrité absolue du segment antérieur de l'œil, ainsi que du nerf optique dans sa partie profonde.

Une tuberculose de la région papillaire peut être consécutive à une iridocyclite tuberculeuse. On sait en effet, que la tuberculose massive du segment antérieur de l'œil se rencontre de préférence chez les adolescents. Il s'agit là d'une tuberculose de l'iris qui arrive à envahir complètement la chambre antérieure, formant ainsi un fongus tuberculeux se faisant jour à l'extérieur au niveau de la région ciliaire. — Il n'est pas rare d'observer dans ce cas, au dernier stade de l'affection, une participation de la région papillo-rétinienne.

Nous laisserons de côté tous ces cas qui n'ont avec le nôtre aucune relation anatomique ni clinique.

Nous n'étudierons que les cas où la tumeur constitue à elle seule toute la lésion ; la tuberculose peut d'ailleurs se développer soit aux dépens du nerf optique, soit aux dépens de la choroïde avoisinante.

Nous donnerons d'abord la description clinique et l'étude anatomique du cas que nous avons observé.

Pendant notre internat à l'Hôtel-Dieu de Toulon, M. le Dr Opin nous a toujours montré la plus grande bienveillance ; pour l'élaboration de cette

thèse, il a bien voulu nous apporter l'appui de ses grandes connaissances et nous donner tous les documents dont nous avions besoin. Nous lui en exprimons tous nos remerciements et nous le prions de vouloir bien trouver ici l'assurance de notre extrême gratitude.

---

## CHAPITRE I

### *Observation (inédite)*

B..., sujet arabe, âgé de 25 ans, entre à l'Hôtel-Dieu de Toulon le 27 mai 1921. Depuis dix mois ce malade était en traitement à l'hôpital de Draguignan pour abcès froids thoraciques. A son entrée on constate l'existence de deux fistules thoraciques en pleine suppuration ; l'une au niveau de l'angle postérieur de la 10e côte droite, l'autre au niveau de l'articulation chondro sternale de la 7e côte gauche.

Il existait en même temps des lésions pulmonaires de tuberculose, l'auscultation montrait des signes de ramollissement étendus des sommets — fièvre hectique. Etat général très déficient.

Le 1er juillet, des vomissements spontanés, fréquents, font leur apparition : céphalée violente, photophobie ; ces phénomènes durent une semaine et rétrocèdent ensuite, à l'exception de la céphalée.

En même temps le malade déclare voir moins bien de son œil droit ; cette vision défectueuse s'accentuant, il est présenté à M. le Dr Opin, pour la 1re fois, le 12 juillet.

Le malade est dans un état de cachexie tel, qu'il ne peut se lever et qu'il doit être amené à la salle d'examen sur un brancard.

Il déclare ne plus voir les doigts avec l'œil droit. Il n'existe plus de ce côté, en effet, qu'une perception lumineuse correcte. Du côté gauche l'acuité visuelle est normale.

Rien à signaler du côté du segment antérieur ; les pupilles sont égales et réagissent bien à la lumière ; aucun trouble, aucun exsudat dans la pupille ; à l'ophtalmoscope on trouve un vitré absolument transparent ; mais on est frappé par la présence, au niveau de la région papillaire, d'une tuméfaction de forme circulaire recouvrant les deux tiers environ du fond d'œil, et dont la saillie maxima correspond à l'émergence des vaisseaux papillaires. Elle est de coloration grisâtre un peu chatoyante, sans exsudats ni hemorragies ; sa surface reste immobile dans les mouvements du globe ; ses bords sont arrondis et tranchent nettement par leur coloration grisâtre sur le fond rouge des parties saines du champ ophtalmoscopique. A sa surface on voit les vaisseaux rétiniens, distendus, émergeant de la partie centrale de la tumeur sur la rétine.

On ne peut constater de vascularisation profonde dans l'intérieur de la néoplasie.

En aucun point du fond d'œil on ne trouve de nodule ou d'épaississement.

Du côté opposé, le fond d'œil est absolument normal.

Malgré l'aspect très particulier et très rare de cette lésion, le diagnostic ne nous parut guère douteux ; il ne pouvait s'agir là d'un simple décolle-

ment rétinien puisque le soulèvement de la rétine atteignait son maximum au niveau de la papille et que tout le tissu papillaire constituait, de façon manifeste, la néoplasie ; d'autre part l'immobilité complète de la rétine soulevée, sa couleur uniformément grisâtre, l'absence de plissements à sa surface écartait encore l'hypothèse d'un simple décollement rétinien.

Un sarcome choroïdien aurait pu présenter cet aspect ; mais l'hypothèse nous en paraissait peu probable en raison de la lenteur de l'évolution.

Au contraire, l'état général, la présence en d'autres parties du corps de manifestations tuberculeuses, rendaient très vraisemblable le diagnostic de tuberculose de la région papillaire.

Il s'agissait là très probablement d'une tumeur à forme conglomérée et il n'était pas possible, en un simple examen clinique, de savoir si la néoplasie tuberculeuse s'était constituée aux dépens des tissus de la région papillaire, ou aux dépens de la choroïde avoisinante.

En outre, la saillie de la tumeur était beaucoup trop marquée, ses bords trop nettement limités, pour qu'on pût s'arrêter un instant à la pensée d'une nevro-retinite d'origine bacillaire, comme il peut s'en produire à la suite de méningite tuberculeuse ; en somme nous avons admis dès notre premier examen l'hypothèse de tuberculose en masse de la région papillaire.

Bien que rien ne pût permettre de penser à la

syphilis, la réaction de Bordet-Wassermann fut pratiquée le 25 juillet et resta entièrement négative.

Nous revîmes encore une fois le malade le 30 juillet. L'état général était toujours aussi précaire. Pas de modifications dans l'aspect ophtalmoscopique. Les symptômes encéphaliques avaient disparu.

Nous perdîmes de vue le malade qui succomba le 29 septembre à une hémoptysie massive.

Pour des raisons de famille, l'autopsie ne put être faite. Toutefois les deux globes oculaires furent recueillis et fixés au formol.

---





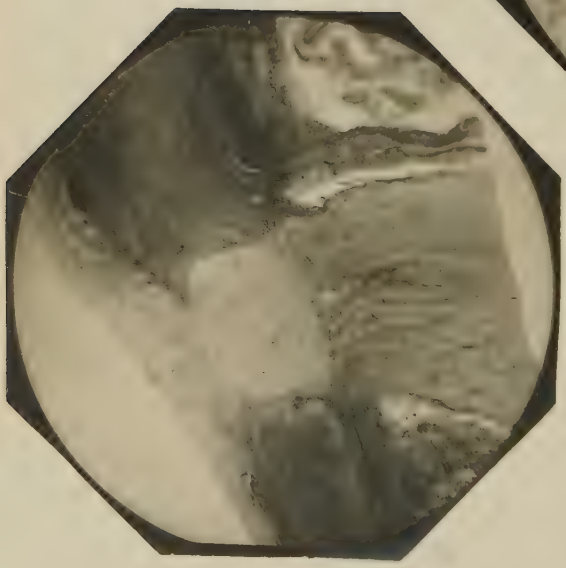







Dewey
1913

*Examen microscopique*

Ouverture des globes par section équatoriale. Le globe oculaire droit ne présente rien d'anormal au niveau de son segment antérieur.

Le segment postérieur nous montre une tumeur grisâtre recouvrant la région papillaire ; elle est ovalaire, à grand axe horizontal ; le grand axe mesure 12 millimètres, le petit axe 8 millimètres. La rétine adhère sur toute son étendue à la tumeur et ne présente pas de décollement. Le vitré a sa consistance normale et ne présente ni exsudat ni hemorragies. La surface de la tumeur est lisse.

Elle est intimement soudée sur tout son pourtour à la coque oculaire.

Inclusion à la celloïdine. Les coupes sont orientées horizontalement, parallèlement au grand axe de la tumeur, suivant la ligne papillo-maculaire.

Examinons d'abord une première série de coupes situées à égale distance du bord supérieur de la tumeur et de la papille.

Nous voyons à faible grossissement (fig. 1) une masse ovalaire, allongée, couvrant toute la région du pôle postérieur de l'œil, sur une étendue de quinze millimètres. Même à un très faible grossissement il est facile de se rendre compte que la

rétine passe sur la tumeur sans lui adhérer en aucun point et d'autre part la sclérotique a conservé son épaisseur normale ; ceci est surtout appréciable sur les coupes au Van Gieson où la sclérotique est colorée en rouge vif, tandis que la rétine est colorée en jaune. Ce simple examen nous montre donc qu'il s'agit d'une néoplasie développée aux dépens de la choroïde.

A un plus fort grossissement, nous constatons l'intégrité de la rétine dans toutes ses couches ; elle est séparée de la choroïde par un exsudat hémorragique ; cet exsudat s'étend entre la rétine et la choroïde sur toute la surface de la tumeur choroïdienne.

La tumeur choroïdienne, sur les préparations colorées par l'hématéine-éosine, nous apparaît comme partagée en deux zones (fig. 2).

(La figure 2 représente la partie droite de la tumeur, au voisinage du nerf optique ; le nerf optique et la rétine sont colorés en clair, la tumeur en foncé ; la partie inférieure de la figure nous montre les faisceaux de la sclérotique) : une zone périphérique colorée en violet foncé en raison de la présence de nombreux éléments cellulaires très serrés, une zone centrale beaucoup plus importante, fortement colorée en rose, et dans laquelle on ne voit plus que des éléments cellulaires nécrosés. Les éléments cellulaires de la zone périphérique sont en beaucoup d'endroits disposés en follicules.

Quant à la sclérotique, sa face interne est com-

plètement adhérente à la tumeur, et même, dans sa partie externe, au voisinage de la région papillaire, ses fibres sont dissociées par la néoformation qui s'insinue entre leurs interstices. En ce point la paroi sclérale paraît amincie ; il est facile de voir que la néoformation était sur le point d'effondrer la sclérotique et d'envahir l'orbite (fig. 4). En certains points on observe une particularité intéressante (fig. 6) ; la partie supérieure de la figure nous montre la tumeur avec des éléments pigmentés ; de la tumeur se détache un tractus en forme de coin qui traverse les faisceaux sclérotiques et nous montre à son extrémité inférieure la lumière d'un vaisseau ; il s'agit là d'un vaisseau perforant entouré d'un manchon d'éléments cellulaires.

L'envahissement de l'orbite se faisait donc de deux manières : par effondrement de la paroi sclérale dissociée ; par propagation le long de l'adventice des vaisseaux perforants.

Sur des coupes situées plus bas, nous arrivons à l'émergence du nerf optique et nous voyons que la papille sépare la tumeur en deux lobes : l'externe, le plus important, mesure neuf millimètres, l'interne n'en a que cinq ; cette disposition bilobée apparaît avec une grande netteté surtout sur les coupes au Van Gieson où la papille se détache en jaune clair entre les deux parties de la tumeur colorées en violet (fig. 3).

Même à un faible grossissement on voit la tumeur et le tissu nerveux séparés par une ligne de

démarcation bien tranchée ; la partie du nerf optique qui traverse l'épaississement choroïdien est étirée dans le sens de la longueur par la tumeur ; elle est cinq ou six fois plus longue qu'à l'état normal ; elle est, en revanche, moins large, puisqu'elle est enserrée annulairement par la tumeur ; cet amincissement atteint son maximum au niveau du point où le tissu nerveux traverse l'anneau formé par la lame vitrée interne de la choroïde ; on voit de chaque côté la choroïde faire saillie en forme de coin dans le tissu néoplasique. Au-dessus de cet étranglement, la portion papillaire légèrement œdématiée fait saillie dans l'intérieur de la cavité oculaire ; il n'existe dans le nerf optique et la papille, ni exsudats, ni hémorragies Comme dans les coupes précédentes, nous constatons l'intégrité absolue de la rétine, qui est séparée de la choroïde par un exsudat hémorragique Quant au nerf optique, dans sa portion rétrooculaire il est absolument normal ; l'espace intervaginal est libre ; on ne trouve aucun élément figuré entre les mailles de l'arachnoïde ; aucune distension des gaînes ; cette intégrité a pu être constatée jusque vers le milieu du trajet intra-orbitaire du nerf.

L'examen à fort grossissement nous permettra maintenant de caractériser ce tissu auquel nous avons, jusqu'ici, donné le nom de tumeur pour ne rien préjuger. Sa partie centrale est fortement acidophile ; on n'y trouve plus que des éléments cellulaires ayant subi la fonte granulo-graisseuse, ou des

noyaux en pycnose ; cette zone de nécrose représente la plus grande partie de la néoplasie ; en bien des points il n'existe plus qu'une mince zône périphérique d'éléments figurés bordant la sclérotique d'un côté, la rétine de l'autre ; il s'agit surtout d'éléments lymphocytaires ; à côté de ces ilots lymphocitaires, on trouve des cellules claires, de grandes dimensions, à noyau peu coloré : cellules épithelioïdes. Tous ces éléments cellulaires sont séparés les uns des autres par de larges bandes de tissu conjonctif, avec cellules fibroplastiques disposées en trame assez serrée ; ce tissu scléreux est surtout appréciable en certains points de la tumeur immédiatement sous-jacents à la rétine ; entre l'épithelium pigmentaire de la rétine assez bien conservé partout, et la rétine proprement dite, il existe un espace, qui en certains points est rempli par un exsudat et en d'autres par une épaisse lame de tissu conjonctif dense à fibres orientées parallèlement les unes aux autres, à cellules fibroplastiques adultes, au sein duquel on ne retrouve presqu'aucun élément jeune ; il s'agit là manifestement d'un processus de défense par sclérose conjonctive ; on ne trouve dans la néoplasie que de très rares cellules géantes ; nous figurons une d'elles, qui siège au voisinage du nerf optique (fig. 5).

Cette description nous montre qu'il s'agit là d'une tuberculose de la choroïde à forme conglomérée. Nous n'avons pu, il est vrai, déceler sur nos

coupes le bacille de Koch, la fixation au formol n'ayant pas permis cette recherche.

Au sein de ce tissu tuberculeux, les éléments pigmentés de la choroïde ont presque complètement disparu ; l'épithelium pigmentaire rétinien est au contraire beaucoup mieux conservé. Sur les côtés de la néoplasie tuberculeuse nous voyons les gros vaisseaux choroïdiens dilatés et gorgés de sang, et les cellules chromatophores dépouillées de leur pigment.

Les coupes du segment antérieur nous montrent un iris et un corps ciliaire absolument normaux ; il n'existe pas la plus minime trace d'une infiltration lymphocytaire ou d'une hémorragie. L'angle irido-cornéen est libre.

---

## CHAPITRE II

Nous allons maintenant passer en revue les cas publiés antérieurement et que nous pourrons ainsi comparer au nôtre.

Comme nous l'avons dit, nous écarterons les cas dans lesquels la tuberculose de la papille était secondaire à une localisation sur le segment antérieur de l'œil.

Un des cas les plus typiques est celui de Weiss, dans lequel l'affection avait débuté par une iridocyclite tuberculeuse avec formation de nodules dans l'iris et éctasie du segment antérieur en sa partie sclérale. Nous ne retiendrons que les cas où la tuberculose est limitée à la papille.

Dans une première série de cas c'est le nerf optique et la papille qui ont été le point de départ de la lésion.

Le cas déjà ancien de Zattler (1) est des plus intéressants à cet égard. Il s'agissait d'un enfant de 5 ans présentant les symptômes d'une tumeur de l'orbite avec forte exophtalmie. A l'ophtalmoscope, la région papillaire était recouverte par une infiltration blanche de 5 à 6 diamètres papillaires ; les vaisseaux très dilatés s'infléchissaient sur leur bord et étaient partiellement recouverts par un exsudat ;

la pression intraoculaire était très diminuée. L'enfant mourut de méningite tuberculeuse.

L'examen anatomique montra une papille très augmentée de volume et infiltrée par de nombreux lymphocytes ; l'adventice des vaisseaux présentait des tubercules miliaires.

Le gonflement se continuait à 4 millimètres environ sur la rétine avoisinante dont la couche des fibres nerveuses montrait une forte hyperplasie, tandis que les couches externes étaient fortement plissées ; dans la rétine se trouvaient des nodules tuberculeux récents, entourés d'une capsule formée par l'écartement des fibres nerveuses. Quant au nerf optique, il était transformé dans toute son étendue en une épaisse néoplasie tuberculeuse.

Celle-ci se continuait jusqu'au trou optique, et la moitié correspondante du chiasma ne formait plus elle-même qu'une masse caséeuse. On constatait en même temps une adénopathie trachéo bronchique de nature bacillaire.

Il est manifeste qu'il s'agissait là d'une affection intracrânienne propagée jusqu'à la papille tout le long du nerf optique, par les gaines.

Le cas plus récent de O'Sullivan et Story (3) est aussi plus intéressant car la tuberculose a débuté dans la papille même : jeune fille de 21 ans, bien portante, présentant à l'ophtalmoscope un gonflement de la papille et de la rétine avoisinante dont l'aspect rappelait celui du décollement rétinien ; vaisseaux papillaires dilatés et tortueux ; à la m-

cule, quelques taches blanchâtres. L'acuité visuelle s'était affaiblie trois ans auparavant dans l'espace d'une nuit ; du côté nasal, les doigts pouvaient encore être comptés. Au moment de l'examen, il existait un début d'iritis ; on pensa à la tuberculose et on pratiqua l'énucléation. Un an et demi plus tard la malade était encore en bon état.

L'examen anatomique montra un gonflement de la papille atteignant 5 millimètres de hauteur sur 8 millimètres 5 de largeur ; la néoformation présentait une structure tuberculeuse typique avec, par places, une légère caséification. Dans la rétine se trouvaient de nombreux petits nodules tuberculeux, qui, presque tous partaient des couches internes, et refoulaient les couches de grains ; dans une préparation examinée par Leber on trouve même un petit nodule siégeant dans la couche des grains externes ; les nodules paraissent d'autant plus récents que l'on avance vers les parties antérieures de l'œil, ce qui montre bien que la papille a été le point de départ du processus tuberculeux. La choroïde était absolument indemne.

On voit que, par l'aspect ophtalmoscopique, par l'intégrité de la choroïde et du segment antérieur, ce cas se rapproche beaucoup du nôtre.

Arn. Knapp (7) rapporte un cas diagnostiqué gliome de la rétine, et dans lequel on avait constaté un décollement rétinien avec reflet jaunâtre de la pupille. L'examen anatomique montrait une rétine complètement décollée en convolvulus ; dans le fond

de l'entonnoir rétinien on trouvait un tissu de granulations. La néoplasie tuberculeuse s'étendait jusque dans la couche des fibres nerveuses. A son voisinage, la choroïde présentait deux ilots d'infiltration tuberculeuse.

Coats (8) rapporte, la même année, un cas fort intéressant de tuberculome de la papille du nerf optique ayant fait effondrer la lame criblée et ayant envahi l'extrémité antérieure du nerf optique. Il s'agissait d'un enfant âgé d'un an et quatre mois, présentant une granulie aigüe du cerveau et du péritoine.

Dans une deuxième série de cas, la tuberculose n'est pas autre chose qu'une propagation d'une tuberculose de la choroïde.

Cas de V. Michel : un petit nodule tuberculeux siégeait immédiatement auprès du bord de la papille.

Cas de Emmanuel (5), (observation 1 du travail de cet auteur), un gros nodule tuberculeux de la choroïde s'était développé au-dessus de la papille, refoulant latéralement l'insertion de la rétine, et faisant saillie dans le corps vitré.

Cas de Teloo (9), un tubercule solitaire de la choroïde s'était propagé à la partie intraoculaire du nerf optique.

Cas de Jung. dans lequel une tumeur tuberculeuse de la choroïde (enfant de 3 ans), avait envahi secondairement le nerf optique ; on crut à un gliome et on pratique l'exentération de l'orbite.

De même, dans un cas rapporté par Natanson (12), on énuclée l'œil d'un enfant de 2 ans avec le diagnostic de gliome ; au cours de l'opération le nerf optique apparaît très épaissi et est excisé ; l'examen montre l'existence d'un tubercule solitaire de la choroïde au niveau de la région papillaire et, en outre, une tuberculose du nerf optique ; le fragment du nerf optique excisé met en relief l'extension du processus tuberculeux qui devait remonter vraisemblablement jusqu'au trou optique et allait, selon toute apparence, envahir la cavité méningée.

La tuberculose choroïdienne n'est pas la seule lésion qui réalise la curieuse disposition anatomique observée dans notre cas; il existe quelques rares observations de sarcome péripapillaire de la choroïde.

Une observation publiée en 1902 par de Lapersonne et Opin (6) est particulièrement intéressante à cet égard.

Il s'agissait d'un sarcome mélanique de la choroïde, dont le diagnostic particulièrement difficile ne fut fait qu'en raison de l'apparition de phénomènes glancomateux. Or la tumeur maligne affectait autour du nerf optique une disposition tout à fait analogue à celle de notre tuberculome ; sur une coupe passant par le centre de la papille, on voyait le nerf optique étranglé de chaque côté par deux lobes sarcomateux absolument identiques comme aspect à celui que nous décrivons dans les figures 1 et 2.

Un cas très analogue est rapporté par Leber (16) dans l'article du Graefe-Sœmisch qu'il consacre

aux affections de la rétine (page 1963) : mélanosarcome de la choroïde entourant circulairement le nerf optique ; la papille infiltrée par le sarcome faisait saillie dans le corps vitré ; tout comme dans notre cas, en raison de l'épaississement considérable de la choroïde, le nerf optique était étiré sous forme d'un long cordon ; la figure 219 donnée par Leber est à cet égard particulièrement suggestive.

A côté de ces néoplasies à point de départ péripapillaire, il en existe d'autres dont le siège est la papille même. On n'en connaît que trois cas ayant eu le contrôle de l'examen anatomopathologique. Nous écarterons le cas de Elschnig qui paraît peu caractéristique. Dans l'observation de Vasquez-Barrière (13), il s'agissait d'une tumeur ayant environ trois diamètres papillaires et faisant dans le vitré une saillie de trois millimètres, de couleur gris-brunâtre, à contours nettement limités, sous laquelle émergeaient les vaisseaux rétiniens. Dans le cas de Schieck (14), la tumeur était également arrondie, limitée, recouvrant la papille, et de couleur rougeâtre ; ultérieurement apparut à sa surface une fine vascularisation. Au bout de quelques semaines survint un décollement rétinien commençant par la région maculaire. Il s'agit là de tumeurs sarcomateuses développées dans le nerf optique, soit aux dépens de la gaine des vaisseaux centraux, soit aux dépens des reliquats mésodermiques (Schieck) ; ce sont là des cas exceptionnellement rares et le diagnostic n'ent peut guère être fait qu'à l'examen mi-

croscopique. Dans d'autres observations également exceptionnelles, la papille a été le siège d'une métastase sarcomateuse ; deux cas seulement ont été décrits ; le plus remarquable est celui de Heine ; il s'agissait de la métastase d'une tumeur sarcomateuse de la région dorsale chez un homme de 50 ans ; sept semaines après l'extirpation de la tumeur qui avait augmenté de volume et était devenue le siège de phénomènes inflammatoires, apparurent des métastases dans les deux sinus maxillaires. L'examen ophtalmoscopique montra l'existence d'une tumeur arrondie, rougeâtre, recouvrant la papille sans avoir cependant amené de troubles visuels. L'examen anatomique fit constater une néoplasie sarcomateuse du segment nasal de la papille, s'étendant en arrière jusqu'à la lame criblée, mais n'ayant pas envahi la rétine.

Si nous avons cru devoir nous arrêter à ces néoplasies malignes qui n'ont avec notre cas d'autre point commun que leur localisation, c'est que le diagnostic sera le plus souvent fort délicat ; ces processus de nature si différente entraîneront le plus souvent des aspects ophtalmoscopiques très analogues.

Enfin nous remarquerons que si les lésions tuberculeuses n'avaient dans notre observation provoqué aucune réaction du côté des parties antérieures du globe, elles étaient cependant en passe d'envahir l'orbite, soit par la voie des gaines adventitielles des vaisseaux perforants, soit par dissociation et destruction progressives des lames de la sclérotique.

## CHAPITRE III

### *Diagnostic*

On conçoit que dans des cas aussi rares que le nôtre, le diagnostic, si l'on s'en tient aux seuls signes ophtalmoscopiques doive présenter de grandes difficultés.

En présence d'une tumeur recouvrant la région papillaire, on pourra penser comme nous l'avons vu :

*a*) Soit à une tuberculose conglomérée de la choroïde et de la papille ;

*b*) Soit à une tumeur maligne qui aura pu tantôt se développer dans la choroïde pour envahir secondairement la papille, tantôt, ce qui est encore plus exceptionnel, se développer primitivement dans la papille même.

Nous laisserons, bien entendu, de côté les gliomes de la rétine, ils peuvent en effet, dans certains cas, avoir leur point de départ au voisinage de la papille ; mais en raison de l'évolution rapide de ce genre de tumeur, il n'y aura guère matière à incertitude.

Lagrange (4) dans son traité des tumeurs de l'œil, étudiant la question du diagnostic différentiel entre les sarcomes et les pseudo tumeurs tuberculeuses de la choroïde, donne les signes différentiels suivants.

« Dans les vrais néoplasmes... l'exploration de l'œil est facile, les milieux transparents restent absolument limpides et nul exsudat inflammatoire ne vient souiller ni l'humeur aqueuse ni le corps vitré ; en outre, le contour de la tumeur maligne est régulier ; autour d'elle, jusqu'à la période glaucomateuse, les divers éléments de l'œil sont sains. L'examen ophtalmoscopique dans la pseudo-tumeur tuberculeuse intraoculaire au début donne des résultats très différents. Si l'on examine le patient de très bonne heure, on peut, comme Bouchet, Leber et beaucoup d'autres l'ont montré, reconnaître dans le fond de l'œil des tubercules isolés, qui plus tard en se multipliant et en se conglomérant, formeront le tuberculome, et lorsque le tuberculome existe visible à l'ophtalmoscope dans le segment postérieur de l'œil, il entraîne autour de lui des phénomènes réactionnels inflammatoires qui sont d'une grande importance ; la choroïde est infiltrée, non pas seulement dans les parties voisines de la pseudo-tumeur, mais souvent dans toute son étendue ; la rétine elle-même prend part au processus de voisinage, elle s'enflamme et au lieu de se décoller, devient le siège d'un désordre qui s'identifie avec la lésion sous-jacente ; elle s'infiltre elle-même de tubercules. Le nerf optique est également infecté par le virus de la néoplasie et on constate de la nevrite.

En même temps qu'évolue le tuberculome intraoculaire, il se développe une iritis, quelquefois une kératite qui, en troublant le segment antérieur de l'œil et en rendant l'examen ophtalmoscopique im-

possible, jettent par là-même un grand jour sur la nature de l'affection. »

Panas et Rochon Duvigneaud (2) dans le chapitre qu'ils consacrent aux tumeurs tuberculeuses dans leur livre sur le glaucome et les néoplasmes intraoculaires s'expriment d'une façon analogue.

« Nous avons fait remarquer les caractères géné-
« raux des globes oculaires renfermant des tumeurs
« vraies et qui consistent principalement dans l'ab-
« sence de phénomènes inflammatoires, et dans la
« constance, à une certaine période, d'un état glauco-
« mateux presque toujours précédé d'un décollement
« de la rétine. Si au contraire nous passons en revue
« les divers cas de pseudo-tumeurs tuberculeuses pré-
« cédemment rapportés, nous trouverons que d'une
« façon constante le globe oculaire présente en
« dehors du foyer morbide des *phénomènes inflam-*
« *matoires* dont l'intensité et l'extension sont du
« reste très différentes suivant les cas. Ils peuvent
« être quelquefois assez faibles pour passer inaperçus
« à un examen superficiel, et seules l'investigation
« ophtalmoscopique précise ou l'étude histologique
« peuvent fournir des documents dignes de foi. Mais
« dans la majorité des cas ils sont tout à fait évi-
« dents. »

Ces phénomènes réactionnels à distance sont encore plus marqués lorsque la tuberculose siège dans le segment postérieur que lorsqu'elle affecte l'iris. Il est en effet très rare que l'iris ne participe pas plus ou moins au processus tuberculeux, soit sous forme

de nodules, soit seulement par une iritis plus ou moins accentuée.

On voit cependant que chez notre malade les choses se sont passées de manière bien différente ; il fut examiné pour la première fois le 19 mai ; à ce moment la néoplasie intraoculaire avait atteint tout son développement et la vision était très mauvaise ; cependant il n'existait aucun phénomène inflammatoire du côté du segment antérieur, aucun trouble du vitré ; et cette intégrité de toute la partie antérieure du tractus uvéal persista jusqu'à la mort du sujet, survenue cinq mois après. Si l'on avait voulu se baser, pour établir le diagnostic, sur les signes classiques du tuberculome intraoculaire, on eût risqué de faire fausse route, puisqu'à aucun moment il n'y a eu le moindre phénomène réactionnel du côté du segment antérieur.

Seuls, l'âge du malade, son état cachectique ont orienté le diagnostic vers la tuberculose. Les symptômes ophtalmoscopiques se rapportaient beaucoup plus à un sarcome de la choroïde.

Même lorsque le diagnostic de tuberculose aura été comme dans notre cas, posé d'une façon à peu près certaine, en considération de l'état général, le point de départ choroïdien ou papillaire sera le plus souvent bien difficile à discerner ; toute la région du disque optique sera soulevée par une tumeur de couleur grisâtre au sein de laquelle les vaisseaux papillaires apparaissent plus ou moins voilés ; on peut dire seulement que lorsque la néoplasie recouvre le

fond d'œil sur une large étendue, le point de départ choroïdien devient plus probable.

Au contraire, dans le tuberculome de la papille, la saillie est plus limitée. Par exemple, dans le cas de Coats (8), la papille gonflée par la néoplasie tuberculeuse faisait saillie dans le vitré comme un énorme champignon. De même dans l'observation de Verderame (10), il existait au niveau du disque optique une tumeur gris-jaunâtre, en champignon, mesurant cinq millimètres de haut sur six millimètres de large et faisant saillie dans le vitré.

Le diagnostic entre la tuberculose et les tumeurs malignes développées dans la papille ne sera pas plus facile. Dans une première série de cas, il s'agit comme nous l'avons vu, de sarcomes de la choroïde à point de départ péripapillaire, enserrant le nerf optique. Or, dans le sarcome péripapillaire décrit par de Lapersonne et Opin (6) et auquel nous avons fait allusion, il existait un aspect ophtalmoscopique très analogue à celui observé dans notre cas : énorme saillie gris-blanchâtre de la région papillaire, sans vascularisation profonde, au sein de laquelle les vaisseaux de la papille apparaissaient comme voilés. L'état général et les antécédents ne pouvaient qu'égarer le diagnostic ; le malade présentait des antécédents tuberculeux très nets et le traitement mercuriel n'avait, d'autre part, donné aucun résultat. Aussi avait-on pu penser logiquement à une tuberculose massive siégeant au voisinage du nerf optique, et ce fut seulement l'apparition d'une poussée de glau-

come aigü qui vint éclairer le diagnostic et montrer que l'on était en présence d'un sarcome de la choroïde. Le signe souvent indiqué comme caractéristique des néoplasmes intraoculaires, à savoir l'existence d'une vascularisation profonde, fera le plus souvent défaut dans ces cas ; il sera voilé en effet par l'œdème consécutif à la compression exercée par la tumeur sur les vaisseaux centraux du nerf optique, que nous avons observé dans la tuberculose conglomérée.

D'abord, dans tous ces cas, la tumeur avait des contours très nets et ses limites ne dépassaient guère celles de la papille. Au contraire, nous avons vu que les pseudo-tumeurs tuberculeuses ont en général des dimensions beaucoup plus grandes. De plus les tumeurs de la papille se présentaient tantôt avec une coloration gris-brunâtre (cas de Vasquez-Barrière (13), tantôt avec une coloration rougeâtre et une fine vascularisation superficielle (cas de Schieck) (14) ; leur couleur différait donc beaucoup de la couleur gris-blanchâtre des néoplasies tuberculeuses.

En résumé, dans un cas semblable au nôtre (tumeur de la région papillaire n'ayant entraîné aucune réaction inflammatoire de voisinage), on devra d'abord se livrer à un examen clinique attentif et ne pas trop compter sur les seules données de l'ophtalmoscope ; l'âge du sujet entrera en ligne de compte ; chez un malade jeune on songera naturellement à la tuberculose plutôt qu'à un néoplasme.

Si cependant, l'examen de l'état général et les

anamnestiques n'ont fourni aucune présomption, le diagnostic restera bien incertain. Cependant l'ophtalmoscope pourra montrer certains caractères importants : une tumeur de couleur gris-blanchâtre recouvrant la papille sur une large étendue, au sein de laquelle les vaisseaux apparaissent légèrement voilés par l'œdème fera soupçonner de préférence une tuberculose conglomérée de la choroïde en sa région péripapillaire. Il sera d'ailleurs bien difficile d'affirmer que l'on est en présence d'une tuberculose plutôt que d'un sarcome péripapillaire. Au contraire, une tumeur nettement limitée à la papille, de couleur rosée, avec vascularisation profonde, fera penser à un cas très rare de tumeur maligne de la papille.

Dans tous ces cas, l'examen microscopique, seul, pourra trancher la difficulté et transformer les présomptions en certitude.

En résumé nous voyons que chez un malade atteint de tuberculose pulmonaire et viscérale, il s'est développé une néoplasie siégeant dans la choroïde, autour du nerf optique qu'elle enserrait circulairement.

Bien que nous n'ayions pu, en raison du mode de fixation, nous livrer à la recherche du bacille de Koch sur les coupes, il ne nous paraît pas douteux que l'on ne fût en présence d'une tuberculose conglomérée de la choroïde ; l'examen histologique a montré en effet une structure tuberculeuse typique, avec rares cellules géantes (fig. 5) et caséification centrale. D'autre part, l'état général du sujet, la négativité de

la réaction de Wassermann nous permettent d'écarter l'hypothèse d'une gomme syphilitique de la choroïde.

A notre avis, le point le plus intéressant de cette observation réside dans l'absence complète de phénomènes inflammatoires du côté du segment antérieur, ainsi qu'au voisinage de la tumeur. Jusqu'à la fin, la chambre antérieure avait conservé sa transparence, la pupille sa contractilité ; il n'existait pas le moindre symptôme douloureux ; c'est seulement la baisse de la vision qui avait attiré l'attention du malade.

A l'examen ophtalmoscopique on ne trouvait aucun trouble du corps vitré ; autour de la tumeur, aucun placard choroïdien, aucune éruption nodulaire. Cettte absence clinique de phénomènes réactionnels de voisinage se trouvait confirmée par l'examen microscopique; comme nous l'avons vu, la rétine séparée de la choroïde par un mince exsudat hématique (fig. 3), était absolument normale ; au voisinage immédiat de la tumeur, les vaisseaux choroïdiens sont dilatés et gorgés de sang ; mais cette hyperhémie va rapidement en s'atténuant, et cesse vers l'équateur de l'œil. On ne constate à ce niveau aucune infiltration par des éléments inflammatoires. Enfin on peut affirmer que l'examen microscopique du segment antérieur n'a montré aucune hyperhémie, aucune iritis ; on a là l'aspect de coupes entièrement normales.

Nous remarquerons encore la curieuse disposition anatomique présentée par la tumeur : développée dans la choroïde, immédiatement au contact du

nerf optique, elle l'enserrait circulairement ; en raison de la considérable augmentation d'épaisseur de la choroïde, le nerf optique n'était pas seulement étranglé, mais étiré longitudinalement par la tumeur ; cependant il n'existait aucune pénétration du nerf par les éléments tuberculeux.

---

## CHAPITRE IV

### *Traitement*

Si nous avons insisté sur le diagnostic entre le sarcome choroïdien et la tuberculose conglomérée, c'est que la question n'a pas seulement un intérêt théorique ; suivant le cas, la thérapeutique pourra être totalement différente.

Tout sarcome choroïdien commande l'énucléation immédiate ; à cet égard il n'y a aucune contestation.

Au contraire, la thérapeutique de la tuberculose oculaire est encore discutée ; assurément, dans notre cas, il ne pouvait y avoir aucune incertitude ; en raison de l'état cachectique du malade et des localisations multiples de sa tuberculose, toute intervention eût été contre indiquée ; il n'y avait pas d'autre conduite à tenir que de traiter l'état général.

Mais la question ne fut pas posée ainsi, si chez un sujet présentant un état général assez bon, on avait assisté à l'apparition d'une tuberculose massive de la choroïde. Dans ce cas, les opinions des auteurs sont très divergentes ; les uns, par exemple Lagrange, estiment que « sur des yeux tuberculeux dont la vision « a été complètement abolie, il faut intervenir par « l'ablation de l'œil, ce qui n'offre ni danger ni diffi- « culté. Lorsque la tuberculose est très enfermée dans

« la coque sclérale, on peut faire l'énucléation ;
« quand l'œil est ouvert et qu'il y a fongus, la des-
« truction au thermocautère recommandée par de
« Lapersonne est le procédé de choix. L'expectative
« et l'abstention, c'est-à-dire un traitement général
« bien réglé, uni à quelques collyres appropriés, doi-
« vent être réservés aux cas où l'œil conserve encore
« de la vision à quelque degré que ce soit.

Mais d'autres sont abstentionnistes, ils estiment avec de Wecker qu'il ne faut pas énucléer, pour trois raisons : 1° parce que la tuberculose, que Leber envisage comme une forme atténuée, est susceptible de s'éteindre sur place ; 2° parce que l'on n'est nullement autorisé à considérer comme primitive la tuberculose oculaire évoluant dans une coque close, tandis que tout semble démontrer que l'infection est partie d'un point éloigné de l'organisme ; aussi en pareil cas, l'ablation de l'œil pour se garantir de l'infection est-elle absolument illusoire ; 3° parce qu'il s'agit le plus souvent de jeunes sujets chez lesquels l'ablation de l'œil est une grave mutilation, alors que la conservation d'un œil même légèrement atrophié est encore une garantie pour sauvegarder la symétrie du squelette de la face

Mais en ce qui concerne plus spécialement la thérapeutique des tuberculoses conglomérées de la région papillaire, il est un fait qu'il convient de mettre en relief ; c'est l'aptitude de ces lésions à envahir précocement l'orbite et même la cavité méningée. Si nous nous reportons à notre examen anatomique,

nous voyons que, tandis que le segment antérieur ne présentait pas la moindre réaction inflammatoire, la néoplasie tuberculeuse avait déjà commencé de dissocier les faisceaux de la sclérotique et d'infiltrer les gaines adventitielles des vaisseaux perforants ; il est certain que, lorsque la mort est survenue, l'envahissement de la cavité orbitaire était imminent. Les tubercules de la papille optique peuvent d'autre part envahir les gaines du nerf optique. Une observation de Jakobs (15) est à cet égard très suggestive : femme de 17 ans présentant des lésions tuberculeuses de la conjonctive, du sac lacrymal et de la colonne vertébrale ; la papille du côté gauche était recouverte par une tumeur étendue, de couleur gris blanchâtre ; à la partie supérieure de la tumeur on voyait des masses faisant saillie dans le corps vitré. La tumeur papillaire fut traitée par la tuberculine. Sous cette influence elle rétrocéda un peu ; au bout d'une année survinrent des troubles du corps vitré ; la vision diminua et des symptômes d'iritis firent leur apparition. L'énucléation fut pratiquée ; huit mois après, l'état général se maintenait bon. L'examen anatomique montra l'existence, au niveau de la papille, d'une tuberculose solitaire en voie de sclérose ; le nerf optique contenait de nombreux tubercules de date plus récente ; l'espace intervaginal était presque complètement occupé par des tubercules typiques ; on trouvait aussi, mais à un bien moindre degré. des tubercules dans l'uvée, le corps ciliaire et la racine de l'iris. Bien que le traitement à la tuberculine ait donné au début

quelques résultats, cette intéressante observation nous prouve qu'il était temps d'énucléer, puisque lorsqu'on s'y est résolu, les lésions tuberculeuses, se propageant le long des gaines du nerf optique, suivaient une marche ascendante et auraient pu se généraliser aux méninges, par la suite.

On peut dire que les néoplasies tuberculeuses de la région papillaire ont tendance à envahir précocement les parties profondes ; celles qui sont développées dans la choroïde tendent à gagner l'orbite ; celles qui siègent dans la papille même peuvent proliférer le long de l'espace intervaginal.

Aussi, dans tous les cas ou le diagnostic aura été porté, il sera prudent d'énucléer, lorsque l'état général le permettra. En s'attardant à un traitement par la tuberculine, on risquerait de laisser les lésions se propager vers les parties profondes de l'orbite, ou même gagner le cerveau en suivant les gaines du nerf optique.

---

## CONCLUSIONS

1° Nous avons observé un cas de tuberculose conglomérée, développée dans la choroïde, autour du nerf optique qu'elle enserrait à la façon d'un anneau. Le nerf optique, étiré et étranglé dans le sens de sa largeur au niveau de la traversée de la choroïde, avait opposé à la néoplasie tuberculeuse une barrière infranchissable ; la rétine était absolument indemne ; mais il est surtout intéressant de remarquer que, contrairement à ce qui se passe d'habitude, on n'a pu observer, ni à l'ophtalmoscope, ni à l'examen microscopique, aucune réaction inflammatoire autour de la pseudo-tumeur ; en particulier, le segment antérieur avait conservé toute sa transparence. Dans ce cas, la pseudo-tumeur tuberculeuse réalisait une disposition anatomique identique à celle que l'on observe dans certains cas rares de sarcome choroïdien péripapillaire ;

Si l'on s'en tient aux seuls signes ophtalmoscopiques, le diagnostic entre une pseudo-tumeur tuberculeuse et un sarcome choroïdien, développés dans la région péripapillaire, présentera de grandes difficultés ; la plupart du temps, l'âge, les anammestiques et l'état général pourront, seuls, orienter le diagnostic. Il sera au contraire plus facile d'éliminer le cas

de tumeur maligne primitivement développée dans la papille ; ces dernières ont, en effet, des contours plus limités, tandis que la tuberculose péripapillaire recouvre la région sur une étendue beaucoup plus grande. Leur coloration rosée diffère aussi de la coloration gris-blanchâtre communément observée dans les pseudo-tumeurs tuberculeuses ;

3° Dans ces cas de tuberculose péripapillaire, on ne devra pas s'attarder au traitement médical ; le microscope nous montre que les lésions tuberculeuses envahissent alors rapidement l'orbite, en suivant la voie des vaisseaux perforants. Si rien dans l'état général ne s'y oppose, on devra donc pratiquer l'énucléation précoce.

Vu : *le doyen*
ROGER

Vu : *le Président*
DE LA PERSONNE

Vu et permis d'imprimer :
le *Recteur de l'Académie*
APPELL

## BIBLIOGRAPHIE

---


1. — 1878 Sattler : *Uber eine tuberkulose Erkrankung des Zehnerven und uber Netzhaubtuberkulose.* V. Groefes Archiv. 24,3.
2. — 1898 Panas et Rochon Duvignaud : *Glaucome et néoplasmes intraoculaires,* page 414.
3. — 1899 O'Sullivan et Story : *Tuberculosis of iris and chorioïdea.* Transactions of the R. Acad. of med. in Ireland XVII, p. 449.
4. — 1901 Lagrange : *Traité des Tumeurs de l'œil.* Tome I, page 812.
5. — 1902 Emmanuel : *Uber intrabulbare Tuberkolse bei Kindern und Bemerkungen uber die differential diagnose zwischen Tuberculose und netzhaubtumoren.* Klinische Monatsblatter fur Augenheilkunde 40,2 p. 210.
6. — 1903 De Lapersonne et Opin : *Sarcome péripapillaire.* Archives d'Ophtalmologie.
7. — 1905 Arnold Knapp : *Ein Fall von Lokalisierten Tuberkulose um Zehnervenkopf.* Arch. fur Augenheilkunde 51, page 116.
8. — 1905 Coats : *Case of tubercle of the nerve head.* Ophtalmic Hosp. Reports XVI, p. 381.
9. — 1905 Teloo : *Beitrag zur solitaeren Tuberkulose der Chorioïdea,* Inaug. Diss. von Freiburg.

10. — 1908 Verderame: *Anat. Beitrag zur Solitaertuberkulose der Papilla nervi optici.* Klin. Monatsblatter fur Augenheilkunde 46, page 401.

11. — 1909 Botteri : *Beitrag zur pathol. Anat. des Miliartuberkulose der chorioieda.* Klin. Monatsbl. fur Augenheilkunde 47,1 page 490.

12. — 1910 Natanson : Klin, Monatsbl. fur Augenheilkunde, 48,1 page 113.

13. — 1911 Vasquez Barriere : *Remerkenswerter Fall von Melanosarkom der Papille.* Klin. Monatsbl. fur Augenheilkunde, 49,1 page 43.

14. — 1912 Schieck : *der Peritheliom der Netzhautcentralgefasse.* V. Grœfes arch. 81,1, page 328.

15. — 1912 Jakobs : *Beitrag zur Solitartuberkulose der Papilla.* Klin. Monatsbl. 50,2, page 37.

16. — 1916 Leber : *Handbuch der gesamten Augenheilkunde. Zweite Auflage,* Retine, page 1962.

---